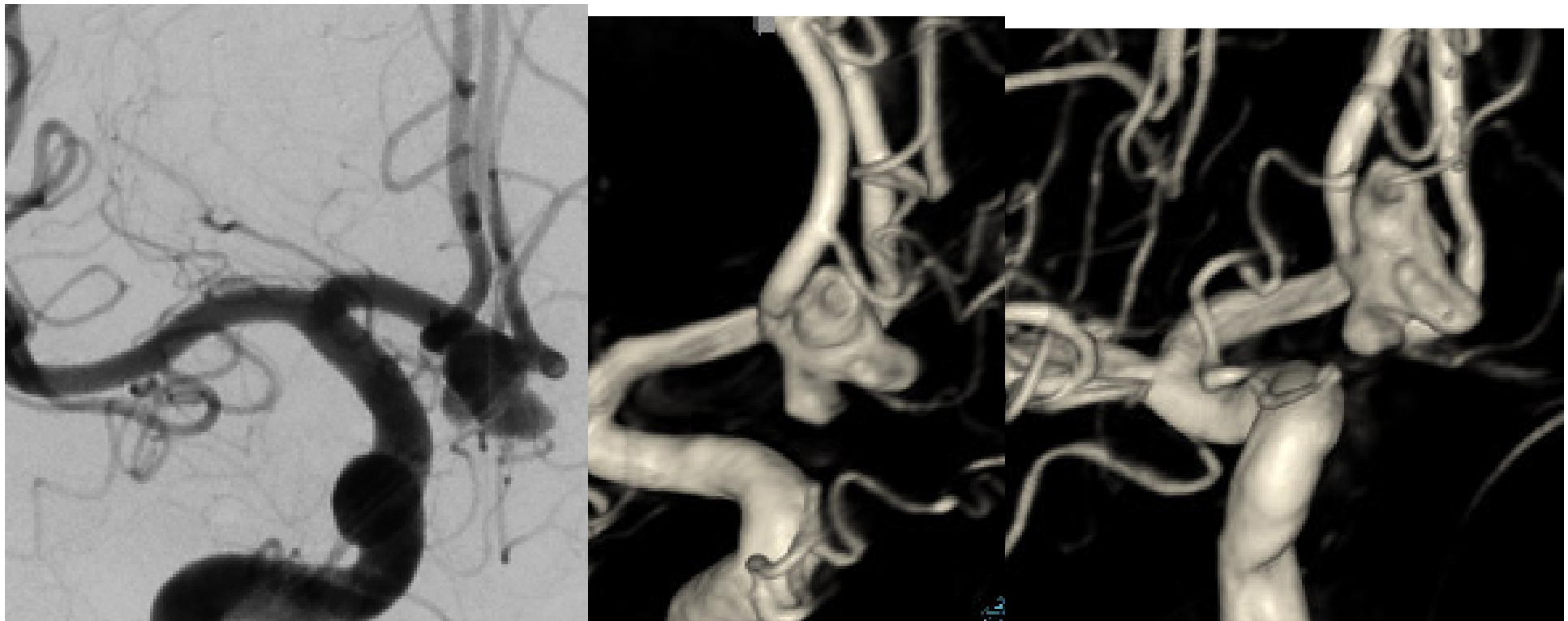
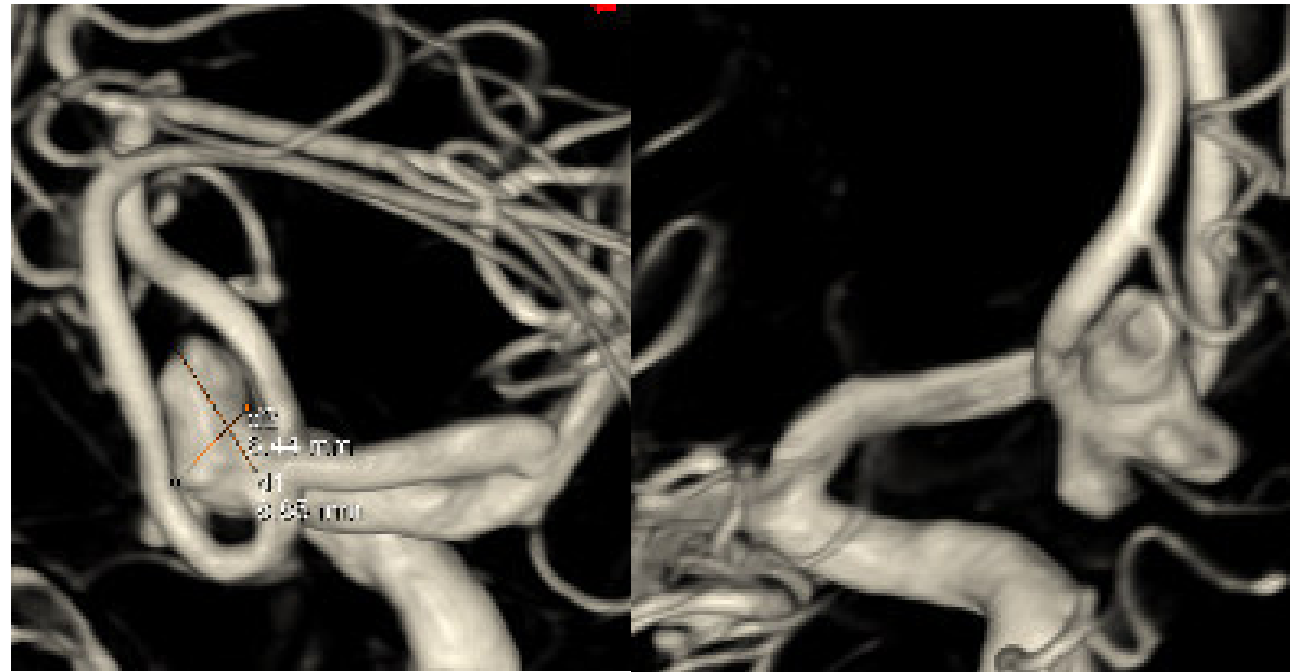


Aneurisma trilobulado de Arteria comunicante anterior.

HSA FISHER IV.
TRATAMIENTO ENDOVASCULAR .



**Aneurisma trilobulado de
Arteria comunicante
anterior.**

COILING GDC

BALON TRANSFORM .

BUEN RESULTADO

ENDOVASCULAR.

